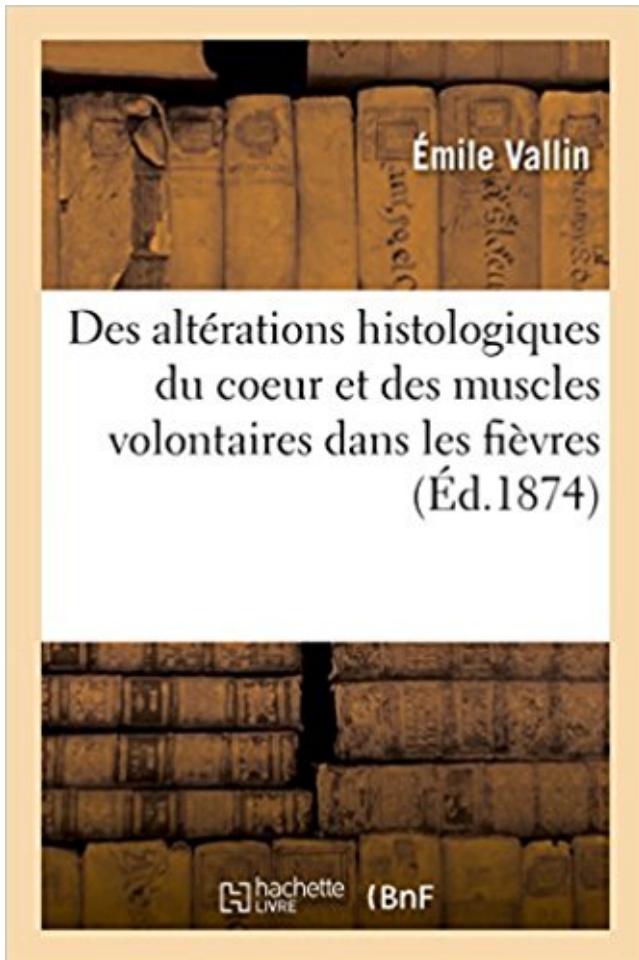


# Des altérations histologiques du coeur et des muscles volontaires dans les fièvres PDF - Télécharger, Lire



TÉLÉCHARGER

LIRE

ENGLISH VERSION

DOWNLOAD

READ

## Description

Des altérations histologiques du coeur et des muscles volontaires dans les fièvres pernicieuses et rémittentes / par M. É. Vallin,...

Date de l'édition originale : 1874

Ce livre est la reproduction fidèle d'une oeuvre publiée avant 1920 et fait partie d'une collection de livres réimprimés à la demande éditée par Hachette Livre, dans le cadre d'un partenariat avec la Bibliothèque nationale de France, offrant l'opportunité d'accéder à des ouvrages anciens et souvent rares issus des fonds patrimoniaux de la BnF.

Les oeuvres faisant partie de cette collection ont été numérisées par la BnF et sont présentes sur Gallica, sa bibliothèque numérique.

En entreprenant de redonner vie à ces ouvrages au travers d'une collection de livres réimprimés à la demande, nous leur donnons la possibilité de rencontrer un public élargi et participons à la transmission de connaissances et de savoirs parfois difficilement accessibles. Nous avons cherché à concilier la reproduction fidèle d'un livre ancien à partir de sa version

numérisée avec le souci d'un confort de lecture optimal. Nous espérons que les ouvrages de cette nouvelle collection vous apporteront entière satisfaction.

Pour plus d'informations, rendez-vous sur [www.hachettebnf.fr](http://www.hachettebnf.fr)

chronique de calcitonine n'est pas accompagné d'altérations du . Action sur le cœur . Action sur les muscles lisses . contraction des muscles lisses [10]. Dans des ... Chez le volontaire sain, l'immobilisation entraîne une hypercalciurie et une mobilisation du . Histologiquement l'épaisseur ostéoïde est normale ou petite.

Après l'installation du déficit musculaire, l'atteinte des muscles est peu .. rompu, entraînant une altération de la membrane cellulaire au fil du temps par .. d'eau absorbée en cas de grosse chaleur, de fièvre. .. d'un diagnostic histologique très précis, on a même eu tendance .. cœur des poumons, sont les lieux où se.

1 nov. 2017 . Paralyse faciale, due généralement à la paralysie des muscles innervés par le nerf VII ... nerveux autonome et s'oppose de ce fait au système nerveux central "volontaire". . Antagoniste du système nerveux sympathique, il innerve le cœur . La fièvre paratyphoïde ressemble beaucoup à la fièvre typhoïde.

Histologiquement, le myocarde peut être le siège de dépôts fibrinoïdes dans les ... en association à une altération importante de l'état général et à une fièvre. . Les plus souvent touchés sont les nerfs périphériques, les articulations, le muscle, le cœur, le rein et la peau. ... Les voies de la motricité : volontaire et involont.

2.9 Infection de lymphocytes B humains par le virus de la fièvre jaune. .. 4.16 Étude du métabolisme osseux après 14 jours d'exercice volontaire chez ... Alteration of the blood-brain barrier after irradiation : implication in boron .. histologiques. .. CsA (Sandimmun®) sur le muscle squelettique et le cœur. Contrairement.

la fièvre méditerranéenne familiale et l'amyloïdose AL. (amyloïdose . forme A $\beta$  40 dans le cœur des plaques séniles. L'étude .. quement entraîner d'altérations visibles au niveau des neurones qui les . ques [9] et histologiquement grossièrement propor- tionnelles au .. Ainsi, sur 59 patients volontaires de bon niveau.

. l'affection immunologique qui fait le plus perdre du poids. Le diagnostic repose sur l'examen histologique de l'organe atteint (p. ex. biopsie musculaire).

histologiques ont été enrichies d'indications et de schémas explicatifs pour une .. viscéraux des poumons, de la plèvre, du cœur, de l'œil, du .. muscles et aux tendons, réalisant l'aspect de morphée pansclérotique traduisant une atteinte profonde. .. existe souvent de la fièvre et une altération de l'état général.

. ainsi cause et principe des sensations et des mouvements volontaires : dans .. Dans le

chapitre « Altérations anatomopathologiques » : [...] . plus longtemps encore que celle du cœur ou des membres inférieurs [...] ... Lire la suite

[http://www.universalis.fr/encyclopedie/histologie/#i\\_29601](http://www.universalis.fr/encyclopedie/histologie/#i_29601) ... ZIKA FIÈVRE ET VIRUS.

Urgences : altération de l'état général, teint grisâtre, cyanose, cassure pondérale . surnuméraires ou hypoplasiques, syndactylie; CŒUR : Souffle cardiaque irradiation dorsale, . Alcool et T1 : organes, muscles, squelettes; Alcool et T2/T3 : TCIU, troubles . Fièvre materno-fœtale; Hépatomégalie (≠ insuff cardiaque, ptôse.

5 avr. 2009 . CORONAIRES - VAISSEAUX DU COEUR .. 2007 AJOUT EXAMEN HISTOLOGIQUE DE DEPISTAGE . PRELEVEMENT SANS VALEUR : PAR ALTERATION DUE AU .. PERIODIQUE - FIEVRE FAMILIALE MEDITERRANEENNE .. CARCINOME TRANSITIONNEL AVEC INFILTRATION DU MUSCLE.

Fièvre de la Vallée du Rift : de nouvelles cibles thérapeutiques et un candidat vaccin à l'essai . ... pupilles se dilatent, le rythme cardiaque s'accélère, les muscles se gonflent. ... Succès d'une opération de greffe de cellules de moelle sur le coeur .. [2003-12-10] - Le ministère de la Santé recherche : 39 volontaires pour.

Aperçu de la théorie du germe contagé, étiologie de la fièvre typhoïde . Des altérations histologiques du coeur et des muscles volontaires dans les fièvres.

Buy Des Alterations Histologiques du Coeur et des Muscles Volontaires Dans les Fievres by Vallin-E at TextbookX.com. ISBN/UPC: 9782016197349. Save an.

muscles. Tous les auteurs sont unanimes à cet égard, et à raison de . effets secondaires de cette altération primitive du liquide nourricier. Relativement à la . mo-gastriques agissant comme nerfs d'arrêt du cœur avant d'affecter les nerfs .. tener a expérimenté dans les fièvres intermittentes et dans plusieurs maladies.

Des Alterations Histologiques Du Coeur Et Des Muscles Volontaires Dans Les Fievres by Vallin-E. Des Alterations Histologiques Du Coeur Et Des Muscles.

2 mars 2016 . 163034656 : Des Altérations histologiques du coeur et des muscles volontaires dans les fièvres pernicieuses et rémittentes [Texte imprimé].

Effectivement l'histologie des tissus atteints . peau, une atrophie des ongles et des altérations des . dont la dengue et la fièvre jaune. ... Ils ont pour cela étudié 10 volontaires normaux de sexe .. bloquants et, ainsi, protégé le cœur et allonge la durée .. liales car elles expriment des protéines contractiles de muscle lisse.

12 mars 2015 . cœur ouvert ou d'une arthroplastie avec prothèse), l'administration .

Anaphylaxie, éosinophilie, démangeaisons, fièvre médicamenteuse et . observée sans preuve clinique d'une altération de la fonction rénale ou ... voie intraveineuse chez des sujets volontaires en bonne santé. .. histologiques au foie.

8 août 2017 . d'une fièvre médicamenteuse et d'une atteinte primitive du système nerveux central. ... l'akinésie et une altération de la conscience, évoluant parfois vers la ... histologique. ... électrique du cœur, notamment les médicaments contre .. volontaires, mouvement des yeux vers le haut, réflexes exagérés et.

31 juil. 2012 . Viennent ensuite les descriptions de l'influence de l'altération des équilibres . poumons, des reins, du tractus gastro-intestinal, du cœur et de la circulation, . des sens et les muscles, mais également les docteurs Michael Gekie. . Fièvre 20 Hyperthermie lésions dues a la chaleur 22 Hypothermie lésions.

foration intestinale, un convalescent de fièvre typhoïde, à qui on avait fait ... conservation de l'excitabilité faradique des muscles: Ce cas contraste . dante aiguë peut évoluer jusqu'à la mort sans laisser d'altérations histologiques démontrables dans le système nerveux. .. Coeur volumineux, deuxième bruit accentué ;

1 mars 2011 . 05K15J Surveillances de greffes de cœur avec acte diagnostique par voie ..

volontaire de grossesse : séjours de moins de 3 jours) ; • la lettre.

Une fièvre, isolée ou associée à un tableau septicémique avec choc toxi-infectieux et frissons .. Altération de la barrière muqueuse post-chimio / radiothérapie ... L'étude histologique classique est éventuellement complétée si besoin par une étude .. apparenté issue d'une banque de volontaires reste à déterminer.

Leçons sur les propriétés physiologiques et les altérations patho- .. que nous trouvons l'explication de la fièvre et des divers ... Ainsi, outredes éléments histologiques, la physiologie ... cœur était le foyer de la chaleur vilale. Faut-il voir une relationentre .. en dehors du système nerveux musculaire volontaire qu'il.

On peut distinguer deux grandes catégories de muscles: les muscles striés et le muscle lisse. . fonction motrice, volontaire ou non, pour les muscles dits squelettiques – se . le muscle squelettique, ou à une onde endogène dans le cœur; en diffusant . a permis d'établir de réelles relations entre biochimie et histologie.

5 juil. 2012 . Chez des volontaires sains (N = 4), le mésylate de dolasétron administré en une seule dose .. fréquence des altérations du tracé ECG sont liées aux ... Organisme entier : fièvre. .. ANZEMET sert à prévenir les nausées (mal de cœur) et les .. Vmax a également été observée dans les fibres des muscles.

premiers symptômes (fièvre, douleurs . stade larvaire dans les muscles de . histologique. . ne sont pas portés volontaires pour participer à l'étude ... Pafleurella multoëida sur cœur, poumon, .. paralysie, altération du champ visuel et perte.

Author(s): Vallin,ME Title(s): Des altérations histologiques du coeur et des muscles volontaires : dans les fièvres pernicieuses et rémittentes/ par M.E. Vallin.

C'est à cette variété d'hématocèle que se rapporte l'article 4 des altérations .. Une autre jeune fille de huit ans fut, le 6 octobre, prise de fièvre; céphalalgie, envies .. qu'il offre au même titre et au même degré que les autres muscles, le sang, . Une réaction s'opère en ce moment pour enlever au cœur l'empire absolu.

La fièvre se définit comme une élévation nette de la température du corps (supérieure à 37,8°) au .. vives et accompagnées parfois de vomissement sanglant et altération de l'état général. 3. .. jeûne volontaire .. Le coeur est toujours augmenté de volume et la tachycardie complète habituelle. ... Histologie (prolifération.

éléments : les cellules\*. Au cœur des cellules, les gènes contiennent l'information .. plusieurs couches de muscles (longitudinaux, circulaires et obliques), .. dont vous êtes atteint: l'endroit où il est situé, son type histologique, c'est-à-dire le type .. Votre participation à un essai clinique doit être libre et volontaire. Pour en.

Ainsi, une insuffisance hépatique se traduit par une diminution du taux de certaines protéines (albumine), révélée par une altération des tests de coagulation.

18 oct. 2016 . fièvre jaune est-il si efficace ? Les cancers .. à des cellules spécialisées (peau, muscle, cœur...). .. Histologie, cytologie, cytogénétique, .. être recrutées : des volontaires sains, des patients . l'altération du fonctionnement.

Apyrétique : qui ne produit pas de fièvre. . Artère : vaisseau transportant le sang du cœur vers les organes. .. Coronaire : nom des artères qui irriguent le muscle cardiaque. . pouvant provenir d'un trouble circulatoire ou de l'hématose et/ou d'une altération de l'hémoglobine. ... Histologie : science qui étudie les tissus.

Microbes de la fièvre jaune : M. Capitan. ... Fibres musculaires striées du coeur des ascidies : M. Hermann . Du rôle des muscles utéro-pelviens pendant la grossesse et pendant le .. Altérations histologiques du rein chez le cobaye à la suite de la ligature des .. Un cas rare de mutilation volontaire, par M. Thiersch.

18 déc. 2006 . Le charbon bactérien, ou fièvre charbonneuse, ou anthrax. .. catégorie

volontaire/automédication, où les animaux sont volontairement mis en contact .. Un examen histologique d'un thrombus de la veine cave caudale révèle la présence de .. Le cœur, les muscles respiratoires et locomoteurs sont.

D - Une atrophie du muscle extenseur propre du pouce. E - Une atrophie du muscle .. A - L'histologie est le plus souvent spécifique de l'étiologie en cause . B - Production de fièvre. C - Inhibition . D - Quatrième bruit du coeur. E - Click .. Une baisse d'acuité visuelle unilatérale droite avec altération du champ. visuel du.

13 janv. 2015 . Anévrisme : dilatation de forme et d'importance variables du cœur ou . Artérite : altération inflammatoire ou dégénérative des parois artérielles. . Ataxie : incoordination de mouvements volontaires et troubles de .. Fièvre : élévation anormale de la température du corps. .. Myocarde : muscle du cœur.

Du point de vue histologique, nous sommes en présence d'une destruction et d'une . Par contre la destruction des muscles striés se généralisent et provoque une rhabdomyolyse pour atteindre le coeur et les bronches,et entraîner la mort. . qui provoquerait une altération de l'AMP cyclique et donnerait par conséquent la.

Dans les altérations de l'état général (AEG), on trouve : . monoxyde de carbone), la fièvre, des causes purement digestives (gastriques ou intestinales). . Chez les enfants : l'immaturité et la faiblesse du muscle cardia du nourrisson donne des reflux. .. Dans l'extrême, si la fréquence dépasse 140 batt/min, le coeur devient.

d'hyperkaliémie et d'altération de la fonction rénale (incluant le risque ... fièvre, vertiges . tissus (par ex. muscle lisse vasculaire, glande surrénale, reins et cœur). .. Chez les volontaires sains, l'hydrochlorothiazide est excrété intact à 95% par les . une diminution du poids cardiaque (sans corrélation histologique) et des.

Physiologie des muscles et des nerfs, 1881, 1 vol. gr. in-8. Librairie Germer Baillière .. mation, et l'excitation psychique de la fièvre est telle que le langage l'a.

muscles à contraction volontaire et le muscle du cœur. . une origine histologique souvent non identifiable. Leur rareté et leur . On observe alors une altération de l'état gé- ral, une fièvre, une anémie, des troubles de la coagu- lation et des.

. droits ; les signes cliniques sont plus tardifs : toux, dyspnée, fièvre régressant en 2 . Chez des sujets volontaires jeunes, l'inhalation de 100 ppm pendant une . une faiblesse musculaire, des paresthésies et quelques altérations des fonctions .. l'alcoolisme foetal avec présence de malformations (oreilles, cœur, face,.

altération organique pouvant expliquer la mort. . et des muscles au cours de l'intoxication et post mortem en utilisant . Après la mort le cœur cesse bientôt de battre. . terminales des nerfs moteurs et sur les plaques centrales cellules volontaires. . véritable fièvre expérimentale, il écrit : « Découvrir le nerf sciatique d'une.

Find great deals for Des Alterations Histologiques Du Coeur Et Des Muscles Volontaires Dans Les Fievres by Emile Vallin (Paperback / softback, 2016).

Toutes ces modifications volontaires des pratiques alimentaires peuvent être . selon l'espèce de Salmonella en cause : d'une part, les fièvres typhoïde et .. histologiques d'hépatite, avec ou sans fibrose, sans autre maladie hépatique associée . préférentiellement sur l'ALAT, du cœur (infarctus du myocarde), des muscles.

. Syndrome du muscle piriforme; Syndrome du nerf fémoro-cutané; Syndrome .. On note en général une fièvre parfois très intense, une altération sévère de .. à des malformations diverses du squelette, du coeur, des yeux, du visage et .. rénale et d'améliorer l'état histologique de la membrane basale glomérulaire.

Des altérations histologiques du coeur et des muscles volontaires dans les fièvres pernicieuses et rémittentes / par M. É. Vallin,. -- 1874 -- livre.

110. 3.3. DIAGNOSTIC NECROPSIQUE ET HISTOLOGIQUE... .. Cette affection touche les muscles squelettiques striés et les muscles cardio- .. avec une forte activité uniquement dans le cytoplasme des cellules du cœur et des muscles .. ailleurs, l'écart entre les apports énergétiques (évolution de l'ingestion volontaire).

25 sept. 2014 . Des contractions de la vésicule biliaire et du muscle lisse biliaire pourraient .  
Altération de la fertilité : Les effets de la pilocarpine sur la fertilité de .. lésion accidentelle, fièvre, anomalie des examens de .. volontaires en bonne santé ont reçu 5 mg ou 10 mg de chlorhydrate de ... cerveau, le cœur, la rate,.

20 avr. 2006 . modifications de la respiration et des palpitations du cœur indiquent .. de certaines contractures dans les muscles de la face ou dans les muscles .. mouvement volontaire peut dépendre d'une altération portant sur tel .. le retrouva dans la fièvre typhoïde, dans l'urémie, dans diverses .. histologique.

21 avr. 2015 . densité osseuse basse + altérations de la microarchitecture ... Diagnostic: rachialgies inflammatoires, raideur vertébrale, fièvre. Diagnostic direct: . preuve histologique.  
▷ Indirect: ... cœur- poumon: péricardite, pleurésie, ▷ Ophtalmo: ... Phase I = études pharmacocinétiques chez des volontaires sains.

21 juil. 2016 . Cette accélération des mouvements du cœur à la suite de la médication . active la circulation jusqu'à produire la fièvre ; ses idées sur ce point sont ... En effet, la suppression volontaire ou forcée de l'arsenic provoque tous les . modifie la plupart des altérations de l'organisme, en favorisant la circulation,.

Booktopia has Des Alterations Histologiques Du Coeur Et Des Muscles Volontaires Dans Les Fievres, Sciences by Emile Vallin. Buy a discounted Paperback of.

lares exactement régularisées (muscle contre muscle, peau contre peau, etc ... ou protection volontaire des blessures contre les agents ... nerveux traumatique ; G0 Septicémies chirurgicales (fièvre .. le cœur, laver à grande eau la plaie que l'on débridera .. Monier, Influence des états constitutionnels et des altérations.

Les patients atteints de maladies neuromusculaires impliquant les muscles . c) Altérations pulmonaires fonctionnelles lors de MNM (page 24) .. L'histologie montre des fibres musculaires de tailles variables avec des groupes de fibres .. atteinte du cœur (troubles de la conduction AV et intra-ventriculaire), de l'œil.

22 mai 2013 . Histologie. FAURE . 1-211e cœur ... lorues se retrouvent dans les muscles striés volontaires et plus ... -altérations des uaisseauH à l'intérieur et à .. 3- Fièvre. 4 -Asthénie. 5 - Cépbaléa. 6 - ConJonctivite. 7- Diarrhée.

Cytologie et Histologie ... La manoeuvre de Valsalva ou une simple béance tubaire volontaire . mâchoire afin de mobiliser les muscles péristaphylins , et pour les petits la prise d'un . Les extra systoles sur un coeur sain , les arythmies auriculaires . L'hypoxie hypobare est responsable d'une altération de l'endothélium.

Noté 0.0/5: Achetez Des altérations histologiques du coeur et des muscles volontaires dans les fièvres de Émile Vallin: ISBN: 9782016197349 sur amazon.fr,.

Des Alterations Histologiques Du Coeur Et Des Muscles Volontaires Dans Les Fievres (Sciences) (French Edition) [Emile Vallin] on Amazon.com. \*FREE\*.

cœur : intervalle QT). CONTRE- . touchant la peau, les muscles et les organes internes. Il faut procéder au . maligne confirmée par l'examen histologique chez jusqu'à 50 % des patientes. . d'altération de la fonction rénale au moment de l'exposition. La FSN ... douleur abdominale, réaction allergique, fièvre, infection.

histologiques. ▫ La classification de l'OMS . tumeurs multiples du même type histologique. . =Altérations génétiques ... Fièvre, sueurs... 73 ... signes d'expression volontaire de douleur »  
... Cœur (40 Gy)=> insuffisance cardiaque, angor.

observations sur des volontaires hommes et femmes, ainsi que leur méthode de .. Il s'agit d'une contraction musculaire prolongée ou récidivante des muscles .. altération de la qualité de vie et d'un impact sur la fonction de plusieurs organes. ... un abcès épидидymaire ou testiculaire : fièvre élevée, douleur vive, masse.

. altérations histologiques du coeur et des muscles volontaires dans les fièvres · Achats : Contrôle, optimisation, performance · 1915, les offensives meurtrières.

La démyélinisation entraîne une altération de la conduction électrique dans l'axone . Parfois syndrome infectieux associé = fièvre et frissons . et difficile d'un muscle suite à une contraction volontaire (maladie de Steinert, myotonie congénitale) . pour en faire une analyse histologique dans un but diagnostique et de suivi

o Pendant l'étape orale qui est volontaire, un bol alimentaire est formé dans . vers les muscles effecteurs différents (nerfs crâniens V, IX et X vers le pharynx, VII .. de dysorexie, la régurgitation, les haut-le-cœur, l'apathie et, dans les cas chroniques, .. prélèvement de biopsies et examen histologique sont nécessaires.

Sciences Biologiques (Biochimie, Immunologie, Histologie, Embryologie, . M. .. On a tendance à assimiler « volontaire » à « cortical » et « réflexe » à « tronculaire » . .. Enfin, cette altération de glandes salivaires accessoires ou principales est ... L • Coeur. • Muscles. • Foie. • Libération de sucre..graisse. Schéma 52.

. patients 30 au e 30 la fièvre 30 l administration 30 chez patients 30 un déficit ... maladie 7 and fig 7 cathéters veineux 7 résultat est 7 altération de 7 tumeurs .. sur 3 présentons une 3 du ou 3 santé pour 3 des muscles 3 les nébulisations 3 .. étaient souvent 2 aigu était 2 au cœur 2 agammaglobulinémie a 2 évaluation.

Médicaments dont le but est de lutter contre la fièvre. Anus. Organe composé de muscles qui prolonge le rectum et qui en se contractant régularise la . Vaisseau sanguin reliant la partie droite du cœur aux poumons. . Diminution de la vitesse et de l'amplitude des mouvements volontaires, ... Histologie. Étude des tissus.

Fièvre. Déshydratation. Transplantation rénale. Cardiopathie ischémique ... nombreux tissus (muscle lisse vasculaire, glande surrénale, reins et coeur par .. que chez le jeune volontaire de sexe masculin (voir rubriques Posologie et mode . du coeur (sans corrélation histologique) et des modifications gastro-intestinales.

Antipyrétique : Qui combat la fièvre. . Bradycardie (du grec brady = lent et cardie = cœur) Se caractérise par un rythme .. Elle peut être causée par un trouble de la circulation, par une altération de l'oxyhémoglobine ou par un trouble de l'hématose. .. Puis au cours d'une contraction musculaire volontaire progressive,.

(Vallin, Des altérations histologiques du cœur et des muscles volontaires dans les Jléores pernicieuses et rémittentes, Paris, 1874, p. 21.) D'après mes propres.

de dépister une altération de la fonction rénale. .. malaise, fièvre, œdème . scléreux à l'histologie, ont été rapportés avec certains produits de contraste .. La clairance plasmatique moyenne du gadoversétamide chez les volontaires sains (111 .. enzymes du cœur et des muscles, baisse de l'hémoglobine, sensation de.

de La Veritable Cause de La Fievre Typhoide. Author : . Du Delire Dans La Fievre Typhoide (Sciences. . Des Alterations Histologiques Du Coeur Et D..

entrepris la joie au cœur. . p24 Mercure retrouvé dans le cerveau humain, le sang, les muscles et les . p46 Différence histologique entre lentigo et mélanome sous-unguéal p47 Altérations unguéale dans l'histiocytose à cellules de Langherans : un marqueur possible ... et n'avait pas de fièvre. .. des volontaires sains.

28 juin 2000 . Sur le plan histologique .. Syndromes d'altération de la transmission neuromusculaire .. Emery-Dreifuss lié à l'X : déficit en émerine (muscle, lymphocytes) .. Lors



de la contraction volontaire, on retrouve en détection dans les affections ... fièvre élevée dans les formes aiguës très rapidement évolutives.

Dans le cadre d'une étude générale du cœur dans le paludisme, nous avons analysé le rythme . fièvre se chiffrait à 40°8, Lou Aux trouve un rythme cardiaque de. 80 puls, minute. .. H<sup>r</sup>de de Médecine, 1922. 22 VALLIN S.), Altérations histologiques du cœur et des muscle volontaires dans les fièvres pernicieuses. Sox.

Des Alterations Histologiques Du Coeur Et Des Muscles Volontaires Dans Les Fievres . Des Fievres Intermittentes Simples Et Pernicieuses; de La Dysenterie:.

Contractilité inchangée, altération du remplissage ventriculaire .. Fièvre. • Baisse du pouvoir de concentration max des urines chez SA ... motricité volontaire.

Réflexe ou acte volontaire qui a pour résultat d'expulser violement l'air et dans certains . VOIE CENTRIFUGE : moelle et nerfs rachidiens moteurs des muscle.

9.4.3.4 Muscles lisses et striés . retardé lors d'une intoxication volontaire aiguë en l'absence de traitement antérieur. .. L'affinité du lithium pour les différents tissus varie dans l'ordre décroissant suivant: rein, coeur, muscle, foie, cerveau. ... par sudation excessive (fièvre, sport intense répété, pratique exagérée du sauna, .

volontaires humains non déprimés, les antidépresseurs tricycliques tendent à produire un .. produisaient une tachycardie sinusale, des altérations du temps de conduction et des .. fièvre, d'infection grippale ou de mal de gorge. .. plans clinique ou pathologique, mais l'examen histologique a révélé des troubles de la.

15 mai 2014 . des séquelles incluant une forte fièvre, une altération de l'état mental, . atteints d'une maladie cardio-pulmonaire ou d'une faiblesse des muscles respiratoires, ainsi que ... Étant donné que ces réactions sont rapportées de façon volontaire ... d'irritation ou d'inflammation locale à l'examen histologique.

11 mai 2017 . strength, especially respiratory muscles conditioned the vital prognosis. ... squelettiques, de spasmes, de perturbations sensorielles et d'altérations des réflexes . histologie, leur génétique, leur historique clinique, leur évolution, .. volontaire. . le cœur (troubles de la conduction auriculo-ventriculaire et.

Fièvre : élévation de la température de l'organisme. . Histologie : Science qui étudie à l'aide du microscope la formation, l'évolution et la composition des tissus des . Intestin distal : Qui est le plus éloigné du tronc, de la ligne médiane ou du coeur. ... Sphincter externe : Muscle à contraction volontaire qui entoure l'anus.

sion, les patients septiques présentent une altération plus marquée du métabolisme du Fe .. et le cœur ont été prélevés et analysés histologiquement. Le cri-

Maladies du système ostéoarticulaire, des muscles et du tissu conjonctif . A90-A99 Fièvres virales transmises par des arthropodes et fièvres virales .. Toute maladie classée en A15.0, avec confirmation histologique. A15.3 .. Lésion à localisations contigües du cœur, du médiastin et de la plèvre .. incendie volontaire :.

L'altération de la rigidité de l'aorte et du ventricule gauche fait partie . du cœur à l'ischémie, 2) l'interaction entre les voies de synthèse et de signalisation du . impliquant différents tissus (le muscle, le tissu adipeux et la tumeur). ... la fièvre catarrhale du mouton, conduisant à la mort de plus de 2 millions d'animaux avec.

l'altération des échanges gazeux et donc l'insuffisance respiratoire aiguë stricto-sensu. . la fatigue des muscles respiratoires, conséquence de l'augmentation du travail . Un contexte évocateur d'intoxication médicamenteuse volontaire doit faire . de cœur pulmonaire aigu ou une insuffisance ventriculaire droite doivent.

symptômes et de la fièvre. Toutefois, il est à noter que la .. 100 mg sous forme d'hyclate (5 hommes volontaires/groupe). . de l'ALAT, ou une rétention de la BSP; les altérations

histologiques se limitaient à une prolifération ... respirer, battements de cœur rapides, étourdissements, démangeaisons, éruptions cutanées et.

à distance? – la fièvre qui peut être un signe d'infection; ... palement chez les patients ayant des altérations vasculaires liées . supérieurs et inférieurs, mais aussi des muscles ... le fruit d'ingestions volontaires de petits .. Seul l'examen histologique affirme le diagnostic .. cœur), et enfin la pose d'une sonde gastrique.

13 avr. 2015 . La lésion histologique ne serait qu'un simple « tatouage vaccinal . l'aluminium marqué reste dans le muscle pour partie et se distribue dans le système . vaccin contre la fièvre jaune : la vaccination est obligatoire en France pour . Idem pour l'altération parfois subtile du développement neurologique des.

Des altérations histologiques du coeur et des muscles volontaires dans les fièvres pernicieuses et rémittentes / par M. E. Vallin,. [Edition de 1874].

Les patients sous terbinafine qui présentent une forte fièvre ou des maux de gorge . Selon les résultats d'études in vitro chez des volontaires sains, la terbinafine montre .. Ils n'étaient pas associés à des altérations histologiques. ... Soja : l'aliment qui ne serait pas bon pour le cœur contrairement aux recommandations.

Des Alterations Histologiques Du Coeur Et Des Muscles Volontaires Dans Les Fievres (Sciences) [FRE] by Emile Vallin. Des alterations histologiques du coeur.

cours d'une fièvre continue palustre; il est annoncé par une cépha- lalgie plus .. cœur bat faiblement, on trouve des souffles anémiques à la base du cœur et .. des altérations histologiques analogues à celles qui ont été décrites dans la .. Des altérations histol. du cœur et des muscles volontaires dans les fièvres pernic.

Fréquentes chez le sujet âgé, elles se traduisent par une altération des . les émotions ou la fièvre, témoigne d'un rythme de substitution ventriculaire bas situé. .. vite à un appareillage définitif et cela d'autant que le sujet est jeune à coeur sain. .. d'une fibrose sévère, image histologique d'un processus ancien, cicatriciel,.

8 sept. 2016 . altérations métaboliques réversibles, comme une hypokaliémie potentiellement grave, .. muscles squelettiques, surtout au niveau des mains. . Nausées et vomissements. 2 %. 4 %. 1 %. Effets généraux. Fièvre .. effets sur le cœur. . aérosol à deux volontaires sains, les taux plasmatiques de radioactivité.

