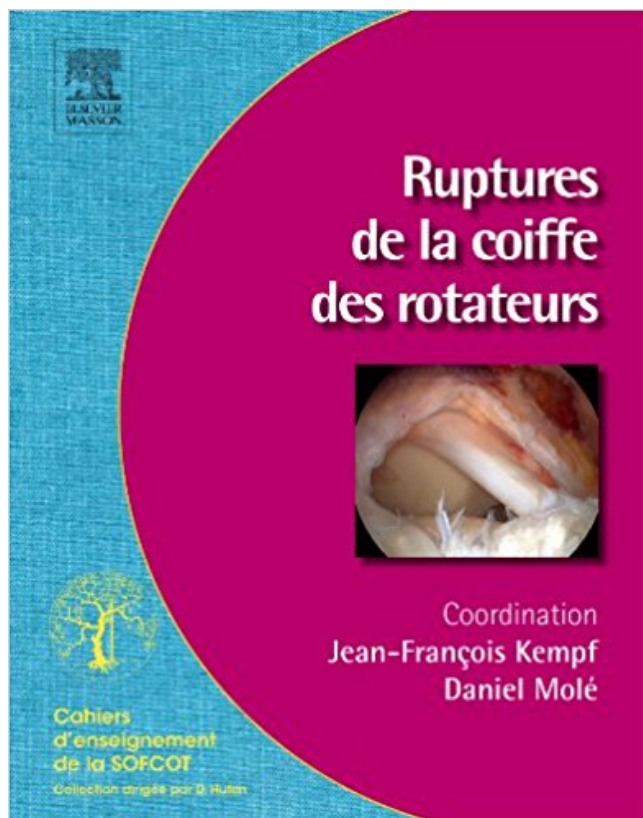


## Ruptures de la coiffe des rotateurs PDF - Télécharger, Lire



TÉLÉCHARGER

LIRE

ENGLISH VERSION

DOWNLOAD

READ

### Description

La coiffe des rotateurs est un **ensemble de tendons recouvrant la tête de l'humérus**. Le traitement des tendinopathies de l'épaule a beaucoup évolué du fait des progrès des techniques arthroscopiques qui permettent de limiter les douleurs post-opératoires, et de faciliter la rééducation. La **réparation des tendons par arthroscopie** est de plus en plus souvent indiquée. Cette monographie couvre **toutes les possibilités thérapeutiques des traitements des ruptures de la coiffe des rotateurs en 2011**, en faisant la part belle aux **techniques arthroscopiques**, pratiquées quasi exclusivement par la plupart des chirurgiens de l'épaule.



Le traitement conservateur et fonctionnel est, sauf cas particulier (sujet jeune, rupture traumatique étendue sur coiffe préalablement saine), le traitement de.

Les tendons du sus-épineux, du sous-épineux, ou du sous-scapulaire, peuvent rompre de manière isolée, ou tous...

La rupture de la coiffe des rotateurs est une pathologie fréquente. Aujourd'hui, bien que les facteurs favorisants ou les étiologies soient bien connues, elles ne.

14 oct. 2016 . Les syndromes de la rupture de la coiffe des rotateurs et de tendinopathie comptent pour une large part des jours indemnisés pour les 10.

22 juin 2016 . Rupture de la coiffe des rotateurs. Un choc violent subi sur l'épaule peut entraîner la rupture d'un des muscles ou d'un des tendons la.

La coiffe des rotateurs est un ensemble de 5 muscles et de leurs tendons qui entourent et se fixent sur la tête de l'humérus. On décrit 3 muscles principaux,

Mécanisme d'une rupture de la coiffe. La coiffe des rotateurs est un groupe de tendons jointifs qui recouvrent la tête de l'humérus. Leur action est essentielle.

La rupture de la coiffe des rotateurs est une pathologie très fréquente. La coiffe des rotateurs est l'ensemble des tendons qui "coiffent" la tête de l'humérus.

La coiffe des rotateurs est un ensemble de muscles permettant la mobilisation de l'épaule en rotation, élévation antérieure et abduction. Ces muscles ont.

La rupture de la coiffe des rotateurs. Définition. La coiffe des rotateurs est un groupe de tendons de cinq muscles (sus épineux, sous épineux, petit rond, sous.

Le tendon sus épineux est le tendon de la coiffe des rotateurs le plus souvent rompu. La rupture peut intéresser un tendon, deux tendons ou trois tendons.

Rupture des tendons de l'épaule. Anatomie. Les tendons de la coiffe des rotateurs sont au nombre de 4 : Le sous-scapulaire; Le sus-épineux; Le sous-épineux.

Rupture de la coiffe des rotateurs. (Remerciements à N. et G. Walch ainsi qu'à H. Coudane). Rappel anatomique. Face postérieure de l'omoplate.

20 oct. 2014 . La coiffe des rotateurs est un ensemble de structures musculo-tendineuses (le supra-épineux, le sous-épineux, le sous-claviculaire et le petit.

La rupture des tendons de la coiffe des rotateurs est une source très commune de douleurs de l'épaule. L'incidence des lésions des tendons de la coiffe.

Lésions de la Coiffe des Rotateurs : La coiffe des rotateurs est un ensemble de plusieurs tendons et muscles venant recouvrir la tête de l'humérus. Ils servent.

Les tendinites et les ruptures de la coiffe des rotateurs sont des douleurs d'épaules fréquentes. Découvrez leurs causes et comment les soigner.

Les questions suivantes sont abordées : Qu'est-ce que la coiffe des rotateurs, comment survient une rupture ou déchirure de la coiffe, quelles en sont les causes.

Découvrez Ruptures de la coiffe des rotateurs le livre de Daniel Molé sur [decitre.fr](http://decitre.fr) - 3ème libraire sur Internet avec 1 million de livres disponibles en livraison.

22 févr. 2015 . La rupture de la coiffe des rotateurs de l'épaule est une pathologie qui justifie une parfaite connaissance anatomique. Examen > traitement.

Journées Françaises de Radiologie 2007. DIAGNOSTIC DES RUPTURES DE. LA COIFFE DES ROTATEURS : ÉCHOGRAPHIE OU. ARTHRO-SCANNER ?

Cette rupture induit une douleur aiguë de l'épaule survenant brutalement après une chute ou un geste violent, avec incapacité à relever le bras de manière.

Chirurgie rupture et suture arthroscopique de la coiffe des rotateurs de l'épaule. Réparation

chirurgicale des tendons de la coiffe de l'épaule, Paris Tunisie.

Traductions en contexte de "rupture de la coiffe des rotateurs" en français-anglais avec Reverso Context : l'invention porte également sur un procédé de.

Qu'est-ce qu'une rupture de coiffe ? Il s'agit d'une rupture de l'attache d'un ou de plusieurs tendons de l'épaule (la coiffe des rotateurs) sur la tête de l'humérus.

C'est une déchirure plus ou moins étendue d'une des cinq structures musculo-tendineuses qui forment la coiffe des rotateurs qui participent à l'articulation de.

La coiffe des rotateurs est composée de quatre tendons (sous-scapulaire en avant, . S'il existe une rupture de la coiffe des rotateurs, le traitement dépendra de.

rupture de la coiffe des rotateurs, diagnostic, examens demandés, traitement, post opératoire, rupture coiffe des rotateurs, réparation de la coiffe des rotateurs,.

26 avr. 2017 . Présentation de l'Institut Français de Chirurgie de la Main spécialisé dans les pathologies de l'épaule – IFCE.

La rupture de la coiffe des rotateurs est une pathologie de l'épaule qui survient généralement après 50 ans suite à une usure des tendons. Avant cet âge, elle.

Noté 0.0/5 Ruptures de la coiffe des rotateurs, Elsevier Masson, 9782294713187. Amazon.fr ✓ : livraison en 1 jour ouvré sur des millions de livres.

2 Aug 2013 - 44 sec - Uploaded by seddik9chaouialors là , c'est vraiment compliqué et surtout avec l'anatomie de l'épaule , je vis avec une .

4 août 2012 . rupture de la coiffe des rotateurs de l'épaule en arthroscopie. La coiffe des rotateurs est un ensemble de muscles qui s'insèrent sur l'omoplate.

Les ruptures de la coiffe des rotateurs. Il s'agit de l'évolution ultime d'une tendinite des tendons de la "coiffe des rotateurs" non traitée ou mal traitée.

La lésion de la coiffe des rotateurs est une pathologie fréquente avec une prévalence dans la population générale de 30%. Il existe une corrélation significative.

C'est la conséquence d'une usure progressive des tendons de la coiffe des rotateurs liée au vieillissement de l'organisme. C'est ce qu'on appelle une rupture.

ait rupture ou non. Les signes cliniques de rupture de la coiffe des rotateurs sont : La manœuvre de Jobe : on demande au patient de faire une élévation dans le.

L'ensemble des muscles qui entoure l'épaule constitue la coiffe des rotateurs. Ces muscles s'attachent sur la tête humérale par l'intermédiaire de tendons.

Introduction. Mon objectif quand j'opère une grande rupture de la coiffe des rotateurs est la réinsertion anatomique sans tension des tendons rompus. 1 2 3 Le.

Douleur quasi permanente. • Majorée par l'élévation du bras. • Douleur nocturne empêchant de dormir. • Signes de conflit entre trochiter et acromion. • Il y a de.

Pathogénie des lésions de coiffe. Théorie extrinsèque Von Meyer 37, Neer 1972. • Acromion. – Crochu 80% des ruptures. – Courbe 20%. – Plat 0%.

9 Oct 2017 . Request (PDF) | Ruptures traumatique. | Les ruptures de la coiffe des rotateurs sont des lésions à prendre en compte dans la pathologie du.

Rupture de la coiffe des rotateurs : de début parfois brutal, après traumatisme (faux mouvement / chute, ou micro-traumatismes (gestes répétitifs)), ou progressif.

Les ruptures de la coiffe des rotateurs sont très fréquentes. Cette fréquence augmente avec l'âge pour toucher une personne sur deux.

La rupture de la coiffe des rotateurs est une déchirure du tendon ou du corps des muscles rotateurs de l'épaule. Il s'agit d'une désinsertion totale ou partielle du.

chirurgicale des tendinopathies rompues de la coiffe des rotateurs de . rééducation après chirurgie des ruptures de coiffe des rotateurs, qui ne sont donc pas.

Résultats de la réparation des ruptures de la coiffe des rotateurs revues après 10 ans : Place de

l'arthroscopie - La problématique des tendinopathies de la.

La coiffe des rotateurs est un ensemble de tendons coiffant littéralement l'articulation gléno-humérale de l'épaule. En raison de phénomènes dégénératifs, ou à.

Bonjour,. Par radio puis IRM une rupture de la coiffe des rotateurs et d'un nerf coincé par un kyste ont été diagnostiqués. Une intervention est envisagée.

Normale : 7-15 mm; Si < 7 mm : rupture transfixiante étendue de la coiffe des rotateurs. Ref : Saupe N, Pfirrmann CWA, Schmid MR, Jost B, Werner CML, Zanetti.

The online version of Ruptures De la Coiffe des Rotateurs by Jean-François Kempf, Daniel Molé and SOFCOT on ScienceDirect.com, the world's leading.

Quelles sont l'efficacité et la sécurité de la réparation chirurgicale versus kinésithérapie, pour le traitement d'une rupture transfixiante de la coiffe des rotateurs.

Ces muscles sont appelés "la coiffe des rotateurs" et ils passent entre la tête de l'humérus et le dessous de l'acromion. Ces muscles sont nombreux et ils doivent.

20 sept. 2016 . Si vous avez mal à l'épaule, il y a des chances que la douleur soit en rapport avec une rupture de la coiffe des rotateurs. Comme nous.

des ruptures de la coiffe des rotateurs. Natural history of rotator cuff tears. L. Favard\*, G. Bacle\*. \* Service de chirurgie orthopédique et traumatologique 1, hôpital.

15 Mar 2016 - 3 min - Uploaded by Guillaume ROBERTcomment prendre en charge les problèmes de rupture de tendon à l'épaule Dr Guillaume ROBERT.

Les ruptures de la coiffe des rotateurs de l'épaule sont extrêmement fréquentes. On appelle coiffe un ensemble de petits muscles à la face profonde de l'épaule.

La pathologie de la rupture de la coiffe des rotateurs est relativement fréquente chez les sujets à partir de 50 ans. Elle entraîne souvent des douleurs.

2.3.3 Classifications des lésions du tendon du long biceps associées aux ruptures des tendons de la coiffe des rotateurs. 21. 2.4 Conclusion : qu'est-ce qu'une.

Radiographie de l'épaule. Un seul élément radiographique signe la rupture étendue de la coiffe : l'ascension de la tête humérale.

Réparation chirurgicale des ruptures de la coiffe : Question : Est-ce que la rupture de la coiffe doit être réparée ou laissée telle quelle pour un traitement simple.

Les indications de la réparation arthroscopique des ruptures de la coiffe des rotateurs sont fonctions du type de lésion (aspect, ancienneté.) et du patient.

Cette brochure a pour objectif de vous guider à travers les différentes phases de la rééducation après une opération pour rupture de la coiffe des rotateurs de.

Cette coiffe des rotateurs est un manchon musculaire entourant l'articulation, doublant . Après une rupture de la coiffe la tête humérale va avoir tendance à se.

La coiffe des rotateurs de l'épaule est l'ensemble des tendons de l'épaule qui permettent l'élévation du bras. Avec l'âge, ces tendons.

Le Dr Philippe Roure est spécialisé en chirurgie de l'épaule à Paris, il réalise les interventions de réparation par arthroscopie après rupture des tendons de la.

La rupture de la coiffe des rotateurs est une rupture des tendons qui servent à mobiliser l'articulation de l'épaule. La rupture peut être dégénérative (usure des.

22 sept. 2017 . Ne paniquez pas ! Soyez patient. La douleur d'une blessure de la coiffe des rotateurs est parfois invalidante, mais rarement sans remède.

6 nov. 2014 . Vous avez plus de 50 ans et vous ressentez une douleur à l'épaule qui vous empêche de dormir ? Il y a beaucoup de chances, ou plutôt de.

La pathologie de la coiffe des rotateurs de l'épaule est d'une fréquence élevée suite à une rupture d'un ou de plusieurs tendons. L'usure de la coiffe des.

Le tendon du long biceps est presque toujours atteint lorsque les autres tendons de la coiffe

des rotateurs sont touchés (tendinite, calcification et rupture).

14 juin 2015 . La coiffe des rotateurs est un groupe de quatre muscles qui couvre la tête humérale: – Le tendon supra épineux est au-dessus de la tête de.

TABLE RONDE VENUS. GECO 2008. Ruptures Distales du Supra Supinatus. Les classifications des ruptures de coiffe des rotateurs. E. Favreul. Clinique St.

Les tendons qui relient les muscles à l'os constituent la coiffe des rotateurs.

La rupture des tendons de la coiffe des rotateurs est une source très commune de douleurs de l'épaule. L'incidence des lésions des tendons de la coiffe.

21 avr. 2017 . J'ai créé ce diaporama pour remonter les étapes de la mise en place de l'attelle shouldop suite à mon opération de la coiffe des rotateurs.

De très nombreux exemples de phrases traduites contenant "rupture de la coiffe rotateur" – Dictionnaire anglais-français et moteur de recherche de traductions.

Rupture de la coiffe des rotateurs. La coiffe des rotateurs se compose de 5 tendons recouvrant la tête de l'humérus. Outre leur fonction essentielle dans la.

21 déc. 2016 . La rupture des tendons de la coiffe des rotateurs est une cause très courante de douleur de l'épaule. Elle peut toucher un ou - dans les cas les.

je suis reconnu en MP, rupture de la coiffe des rotateurs épaule droite et gauche avec lésion irréversible des 2 épaules. Mon arrêt MP sera fini le 31/12/2012.

Je viens de passer un IRM et je souffre d'une rupture complète de la coiffe des rotateurs. Ça fait 7 mois que j'endure le mal et c'est très douloureux. Je dors plus.

28 sept. 2016 . Risques et complications : rupture de la coiffe des rotateurs | Consultation et Chirurgie.

Lorsque que la rupture de la coiffe des rotateurs découle de mouvements répétitifs, tel que l'élévation du bras, ou de l'usure et de la dégénérescence d'un.

Opération de la rupture de la coiffe des rotateurs à Colmar près de Strasbourg. La réparation des tendons de la coiffe des rotateurs se fait sous arthroscopie.

Le traitement chirurgical des ruptures de la coiffe des rotateurs en cas d'échec d'un traitement fonctionnel bien conduit. Chez l'adulte jeune (moins de 50 ans).

Rupture des tendons, forte douleur dans l'épaule, arthrose de l'épaule, et rupture des tendons de la coiffe des rotateurs.

10 mars 2014 . Après une rupture bilatérale de la coiffe des rotateurs, j'ai des douleurs mais pas trop de handicap actuellement. Comment cela va-t-il évoluer.

CHUV et Hôpital orthopédique de la Suisse romande (Lausanne). Traitement chirurgical des ruptures de la coiffe des rotateurs. Résumé. La poursuite d'activités.

La déchirure d'un tendon des muscles de la coiffe des rotateurs altère le fonctionnement de l'épaule, ce qui entraîne une perte de force et des douleurs souvent.

27 août 2017 . La réparation des tendons de la coiffe des rotateurs consiste à les réinsérer dans la tête de l'humérus par des fils accrochés à des ancrs.

Les tendons de la coiffe des rotateurs sont au nombre de quatre : le supra-épineux; l'infra-épineux; le sous-scapulaire; le petit rond. Un tendon à part mais qui.

Rupture des muscles rotateurs de l'épaule. Ces muscles au nombre de 4. Toutes les définitions santé, symptômes et traitements sont sur docteurlic.

7 avr. 2017 . Définition d'une rupture de la coiffe des rotateurs Vidéo d'une réparation arthroscopique de la coiffe des rotateurs.

La rupture de la coiffe des rotateurs est une pathologie très fréquente. Elle survient chez l'adulte de plus de 40 ans en raison d'une pathologie dégénérative des.

MOTS CLES :. traitement, chirurgical, rupture, coiffe, rotateurs. MEMBRES DE JURY. Mr. A.

JAAFAR. PRÉSIDENT. Professeur de Traumatologie-Orthopédie.

I - L'arthroscopie dans la pathologie de la coiffe des rotateurs de l'épaule . Les ruptures transfixiantes de la coiffe soulèvent, encore aujourd'hui, de.

Anatomie normale. L'épaule est une articulation avec de grands degrés de liberté permettant une mobilité importante. Celle-ci est obtenue grâce à un ensemble.

La rupture de la coiffe des rotateurs est la pathologie de l'épaule la plus fréquente de l'adulte de plus de 45 ans. Le tableau le plus typique est représenté par l'.

23 nov. 2016 . Rupture ou fissure des tendons de la coiffe des rotateurs - consultez la fiche santé sur Docvadis et accédez aux conseils santé des médecins et.

27 févr. 2014 . Qu'est ce que la coiffe des rotateurs ? C'est un ensemble de tendons qui recouvrent la tête de l'humérus. Les muscles de la coiffe des rotateurs.

