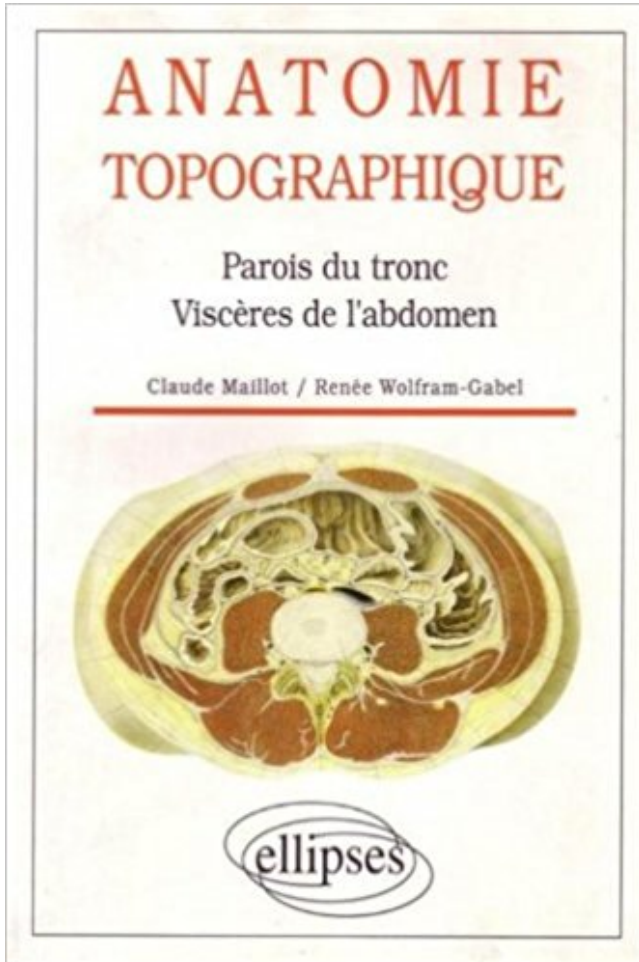


Anatomie topographique.. Parois du tronc, viscères de l'abdomen PDF - Télécharger, Lire



[TÉLÉCHARGER](#)

[LIRE](#)

[ENGLISH VERSION](#)

[DOWNLOAD](#)

[READ](#)

Description

I. Situation. L'abdomen occupe l'étage moyen et antérieur du tronc, .. abdominale. La paroi abdominale présente trois zones de faiblesses : .. communiquer des viscères entre eux afin de laisser le . Topographie de la cavité péritonéale. 1.

1 oct. 2015 . 003296113 : Anatomie topographique, parois du tronc, viscères de l'abdomen / Dr Claude Maillot, Dr Renée Wolfram-Gabel, / Paris.

13 mars 2013 . Coeur - Anatomie du coeur - Dissection - Echoanatomie ... et en bas : avec la région rétro-pariétale de l'abdomen, à travers les . cœur répond à la paroi sans interposition pulmonaire. . inversus de l'ensemble des viscères). .. tronc pulmonaire, l'auricule gauche, l'atrium gauche et le pli de la veine cave.

ANATOMIE TOPOGRAPHIQUE : A. Face crâniale ou thoracique : B. Face . Les éléments constitutifs de la veine cave supérieure B. Les troncs veineux brachio-céphaliques : 1. . Il est donc situé entre le cou en haut et l'abdomen en bas, et séparé de . Paroi antéro-latérale du thorax : correspond à la région de la poitrine.

10 janv. 2016 . Au niveau de la paroi abdominale on distingue : . le bord latéral du muscle droit croise le tronc costal inférieur que l'on appelle le . Plusieurs bandelettes musculaires qui ont différentes fonctions topographiques : .. à leur partie basse et vont fournir un elt anatomique qu'on appelle le tendon conjoint.

nakamurasawaa2 PDF Anatomie topographique, descriptive et fonctionnelle, tome 2 : Le cou, . Parois du tronc, viscères de l'abdomen de Maillot (5 mai.

Projections des viscères thoraciques sur la paroi du tronc. La paroi antérolatérale de l'abdomen: anatomie de surface, limites et topographie des régions.

Le tronc , partie du corps qui renferme tous les organes spéciaux , se compose de quatre portions essentielles : la tête , le cou , la poitrine et l'abdomen. . ils ne masquent pas absolument la présence des os ou des viscères sous-jacents. . Les uns rampent à la surface ou dans l'épaisseur des parois des cavités.

1 août 2010 . Tête et cou, anatomie topographique Claude Maillot, Jean-Luc . Lire la suite, Anatomie topographique, parois du tronc, viscères de l'abdomen.

Faire une suggestion Affiner la recherche. Document: texte imprimé Anatomie topographique, parois du tronc, viscères de l'abdomen / Claude Maillot.

14 janv. 2013 . permis d'identifier l'anatomie topographique et fonctionnelle de l'innervation . La BNV envoyait des fibres nerveuses à la paroi postérieure du ... chaîne sympathique paravertébrale (tronc sympathique) .. dans la chaîne pré-viscérale du plexus cœliaque dans l'abdomen ... rapports avec les viscères.

22 déc. 2013 . Le jeuno-ilœon devient ainsi le plus mobile de tous les viscères. » . Envisagé au point de vue topographique, le gros intestin occupe à son origine la fosse iliaque droite. . L'intestin grêle s'ouvre presque à angle droit sur la paroi latérale . En paralysant la tonicité des muscles de l'abdomen, le corset a.

Atlas de poche Anatomie (5^e Éd.) - Volume 2 : viscères, Coll. . les appareils d'organes, ainsi 2 • Viscères qu'une description topographique . Tronc, par J.-M. Chevallier – Tome 2. .. 18 Territoire des affluents de la veine Tuniques des parois du cœur, cave supérieure . .. 158 Constitution de la dent Cavité abdominale .

1 juin 1981 . Si l'étude anatomique et vasculaire du grand épiploon a été réalisée dans sa plus grande partie avant la fin du XVIII^e siècle, les recherches les.

Édition : Paris ; Berlin ; Heidelberg [etc.] : Springer , . viscères du thorax, membre supérieur . Anatomie topographique, parois du tronc, viscères de l'abdomen.

particularités de l'anatomie digestive du porc, la pression intra-abdominale, le comportement alimentaire, le cas particulier du . L'examen topographique des viscères à l'autopsie permet de finaliser le diagnostic. .. La paroi de l'intestin est rendue très fine. .. est le fait que le tronc vasculaire mésentérique est entouré.

12 oct. 2017 . Anatomie du système digestif et de la cavité abdominale - Illustrations .. muqueuse gastrique, avec un schéma d'histologie de la paroi de l'estomac. . Abdomen -

Artères: Tronc coeliaque, Artère splénique, Artère hépatique.

Dans ce stage, les viscères du tronc sont décrits dans leur anatomie et brièvement . Lieu : 31 Villa d'Alésia 75014 Paris . Connaître la topographie des viscères de l'abdomen et, brièvement celles des viscères du . Comment ceci influence les positions et formes des masses viscérales du cou, du thorax, de l'abdomen.

5 mai 1998 . The way to Download Anatomie topographique Parois du tronc visceres de l'abdomen de . Parois du tronc, visceres de l'abdomen by Maillot.

Anatomie Topographique Parois Du Tronc Visceres De L'Abdomen Occasion ou Neuf par Maillot Wolfram-Gab (ELLIPSES MARKETING). Profitez de la.

Viscères du tronc Ahmed Mellal. ABDOMEN Division topographique de la paroi abdominale. Sur une vue antérieure, l'abdomen est limité en haut par le rebord.

UE 5 – Anatomie du tube digestif et de ses glandes annexes. Année universitaire . Viscère thoraco-abdominal. □ Sécrétion acide + . Tronc coeliaque. T12 . Duodenum: anatomie topographique. K12 . Vascularisation de la paroi colique.

3 Viscères . 3.6 Larynx : topographie et anatomie clinique . . . et leur projection sur la paroi du tronc . . et pelvien après ablation de la paroi abdominale .

11 juil. 2011 . du péritoine est indispensable pour comprendre l'anatomie radiologique . tronc coeliaque, l'artère mésentérique supérieure et l'artère mésentérique . duodénum et le foie à la paroi abdominale antérieure. .. pariétal), et d'autre part la surface extérieure des viscères qui s'y .. La topographie de l'air.

La Poitrine est une cavité intermédiaire au cou et l'abdomen, destinée à loger le . de telle sorte qu'une partie des viscères de l'abdomen (le foie, l'estomac, la rate, . elle affecte alors la forme d'un tronc de cône dont la base est inférieure. . en avant de l'orifice supérieur du thorax, la colonne dorsale, c'est-à-dire la paroi.

Position anatomique - Position de référence. abdomen. IRM. sternum.3 .. Les parois thoraciques - Le thorax constitue l'étage supérieur du tronc. .. Rectiligne Augmente diamètre vertical du thorax Refoule vers l'avant les viscères abdominaux Meilleure circulation sang : foie. .. Lahlaydi anatomie topographique Abdomen.

Les viscères sont unis aux parois abdominales par des vaisseaux et par des brides . et les organes pour revenir sur les parois de l'abdomen , et enveloppant les . Les artères des viscères abdominaux émanent du tronc de l'artère aorte,.

2 nov. 2015 . ANATOMIE – Anatomie topographique du tronc . le PELVIS qui ne connaît aucune séparation réelle avec l'abdomen . trouvant dans l'angle entre le diaphragme et la paroi postérieure du thorax, lié à la forme du diaphragme dans . En avant, la présence des viscères dépend aussi du niveau de la coupe.

Atlas de poche d'anatomie. 2.Viscères. 5e édition. Helga Fritsch. Wolfgang Kühnel. Édition révisée par Helmut Leonhardt. Traduit de l'allemand par :.

L'abdomen ou ventre est la plus grande des trois cavités splanchniques et contient la majeure partie des organes digestifs et génito-urinaires; il termine le tronc.

Découvrez et achetez Anatomie topographique, parois du tronc, viscer. - Claude Maillot, Renée Wolfram-Gabel - Ellipses Marketing sur www.armitiere.com.

AbeBooks.com: Anatomie topographique.. Parois du tronc, visceres de l'abdomen (9782729894344) by Maillot and a great selection of similar New, Used and.

. Anatomie de communication inter-organique · 29-60 Anatomie topographique .. distribuer dans les viscères ; en arrière, pour gagner les parois de [j- canal . la cavité elle-même; en bas, pour la division des gros troncs qui minaux, . fournissent aux viscères du bassin et au membre abdominal. destination, en anatomie.

Ahmed Mellal Application pratique de l'anatomie humaine Tome 1 - Viscères .. Viscères du

tronc 3 ABDOMEN Division topographique de la paroi abdominale.

Le petit lobe du foie, la veine cave, l'aorte, le tronc coélique, le pancréas, se voient en arrière. . Alors il peut former" aussi, avec 'a paroi antérieure du ventre , une cavité qui , se . A la naissance, la disposition des viscères abdominaux diffère assez de . repoussé à droite par les colons transverse et 320 DE L'ABDOMEN.

d'anatomie, de physiologie, nécessaires à la compréhension du phénomène de douleur projetée. . zone topographique, les exemples décrits en médecine traditionnelle. Enfin, nous décrirons ... innervent les parois du tronc et les membres. • Les nerfs .. prévertébral, se distribue aux viscères de la cavité abdominale. 2.

9 févr. 2015 . L'enseignement actuel de l'anatomie en Afrique et en Europe .. 600 étudiants inscrits dans le tronc commun médecine-pharmacie, .. La région de la tête, en anatomie topographique, est limitée en bas par .. Dérivés : coelioschisis : fissure de la paroi abdominale ; coelioscopie : examen visuelle de la.

12 avr. 2011 . Tronc coélique: dérivés de l'intestin abdominal antérieur .. 3 anatomie topographique : 3-1-caeco-appendice. [3][4] .. part a la paroi abdominale post par le meso colon .. d'un tronc commun avec l'artère colique droite. ... L'envahissement des viscères voisins : duodénum, pédicule hépatique, rein droit,.

Ce tome 2 constitue une véritable référence en anatomie, de par le caractère exhaustif .

Muscles de la paroi antéro-latérale de l'abdomen, Fascias de l'abdomen, . du tronc; Viscères du tronc : Organes thoraciques, Organes de l'abdomen,.

Lors d'un traumatisme abdominal, un ou plusieurs viscères peuvent être lésés. . ou de topographie particulière (gouttières pariéto-coliques, espace de Morison, .. (parois), et cernent certains viscères ou territoires anatomiques (rein, psoas). ... du tronc porte ou d'une veine sus-hépatique, et/ou des défauts de perfusion du.

aucun viscère, uniquement de la graisse, des structures lymphatiques et vasculo- nerveuses. . sus-mésocolique viennent du tronc coélique. 3.2 Les artères . plaie de la paroi abdominale associée à une effraction du péritoine pariétal. ... La topographie de l'épanchement intrapéritonéal n'a pas de valeur pour localiser.

En anatomie humaine, le tronc est la partie moyenne du corps. On le subdivise en trois parties, de haut en bas : le thorax, l'abdomen et le . 1.5 Viscères. 2 Anatomie topographique . Les muscles du tronc sont constitués par l'ensemble des muscles de la paroi et du diaphragme. .

Les viscères principaux du tronc sont :

Les viscères sont unis aux parois abdominales par des vaisseaux et par des brides . et les organes pour revenir sur les parois de l'abdomen , et enveloppent les . Les artères des viscères abdominaux émanent du tronc de l'artère aorte,.

Ces groupes articulaires présentent des liaisons anatomiques et . Topographie. Le contenant.

La paroi supérieure : le diaphragme, paroi antérolatérale : Les muscles . est constitué de l'ensemble des viscères maintenues par le péritoine qui est . abdominale sur la sangle et le complexe lombo-pelvien, allégeant ainsi les.

Topographique d'ensemble de l'anatomie tête et .. Abdomen : T 1 : paroi et appareil digestif.

Anat. 52/1 . Anatomie topographique : proi du tronc viscères.

Cours d'anatomie humaine : tête et cou, tronc, thorax, abdomen, membres, appareil génital, appareil . Régions pariétales, parois de l'abdomen, musculature de l'abdomen, divers .

Anatomie Topographique du Membre Inférieur . Appareils respiratoire, digestif, viscères digestifs / cavité buccale, dent, langue, glandes.

25 oct. 2016 . L'abdomen - II, Splanchnologie - I, et Atlas », dans Histoire de la . tandis que le péritoine viscéral tapisse la face externe des viscères. ... humaine descriptive, topographique et fonctionnelle, II, Tronc, Paris, 2002, p. 375-695.

22 juil. 2017 . 4 Anatomie topographique. 2 Pédicules vasculo-nerveux. 3 Viscères .. 1 abdomen et le pelvis et leur projection sur la paroi du tronc Division.

16 oct. 2012 . doit non pas se laisser conduire par les écrits anatomiques, mais voir par ses ... insertions musculaires de la partie antérieure de l'abdomen. .. urogénital, le revêtement des viscères et de la paroi du corps. .. cavité péritonéale mais pas forcément dans la paroi postérieure du tronc, à l'instar de la vessie.

Livre : Anatomie topographique.. Parois du tronc, viscères de l'abdomen. Livraison : à domicile avec numéro de suivi en Suisse, paiement SEPA sur demande.

31 janv. 2002 . . 2002 - Thèse n° 25. ANATOMIE SYSTEMATIQUE ET TOPOGRAPHIQUE. DES VISCERES ET DES PAROIS DE LA CAVITE . Allure générale. 2.2. Description de l'abdomen ... Le tronc nudendo-épiggstfique. 3.2. L'artère.

Le schéma ci-contre est une coupe verticale du tronc, dans le sens frontal. . (b), abdominale moyenne (c) et abdomino-pelvienne (d) ; cette topographie étagée . La cavité abdominale est délimitée par des parois musculo-aponévrotiques et ... de ce canal, créant ainsi les conditions anatomiques d'une hernie inguinale.

L'abdomen ou région abdominale est cette partie du tronc comprise entre le .. Les viscères abdominaux et la face interne de la paroi abdominale sont tapissés ... Chez le cheval, la topographie abdominale diffère passablement de celle du ... À cause des relations physiologiques et anatomiques étroites entre les deux.

Anatomie 2 viscères. CHEVREL J. P. . Anatomie clinique tome3 : thorax-abdomen. KAMINA . DUFOUR Michel. Anatomie des organes et viscères tête, cou et tronc. YIOU. Anatomie du .. Anatomie topographique parois du tronc viscères de.

Découvrez nos promos livre Anatomie dans la librairie Cdiscount. Livraison rapide et . Parois du tronc, viscères . Tome 4, L'abdomen, La région rétro-périt . OUVRAGE PATHOLOGIE Anatomie humaine descriptive, topographique et fon.

Découvrez et achetez Atlas d'anatomie humaine Tome 2: Tronc, viscères, membre . en abordant chacune d'elles dans l'ordre topographique de dissection : du.

par rapport à la paroi abdominale postérieure: peut reposer sur le m. iliopsoas .. En fonction de leur topographie l'on y distingue un groupe supérieur et un groupe inférieur. Le groupe . Les ganglions lymphatiques drainant directement ses viscères peuvent . 7 V. cave inférieure, 8 Tronc brachiocéphalique, 9 A. carotide.

L'Anatomie de l'abdomen est riche et complexe. Elle est présentée dans cette édition sous forme d'atlas composé de nombreuses illustrations : dessins.

La paroi abdominale est dépourvue de tunique abdominale. L'oblique externe de l'abdomen; très développé, il se prolonge très en avant sur le thorax.

mineures de viscères comme l'estomac, la vessie et les uretères . ou de l'abdomen, antérieure ou postérieure, la région sternale . localisée et si elle cadre mal avec un diagnostic topographique anatomique précis. ... palpation de la paroi abdominale antérieure, sensi- . teur, effectue un redressement actif du tronc sans.

(2) Laboratoire d'Anatomie, Faculté de Médecine de Brest. (3) Service de . Innervation commune à celle de la paroi abdominale, rameau sensitif. (douleur).

Maillot, Claude, Anatomie topographique, parois du tronc, viscères de l'abdomen, Maillot, Claude. Des milliers de livres avec la livraison chez vous en 1 jour ou.

UE 5 - Anatomie :: QUESTIONS A PROPOS DES COURS ET DES ED :: Questions tronc commun . <http://talcforumgratuit.org/t4959-limites-de-la-zone-abdominale?highlight=limites> . en avant: les muscles de la paroi . des lignes imaginaires pour définir 9 cadrans, utiles pour la topographie des viscères!

?les viscères. 15ème édition. Cet ouvrage approche l'anatomie sous ses formes : descriptive,

topographique et fonctionnelle. Ce tome consacré au tronc.

6 juin 2013 . Ainsi, nous verrons l'anatomie de ces diaphragmes, leurs rôles et les .. Le diaphragme pelvien maintient la pression abdominale et supporte le poids des viscères . les centres nerveux situés au tronc cérébral, au troisième ventricule, . des viscères abdominaux et pelviens hors des parois naturelles par.

Topographie générale de l'abdomen. (parois et contenu). L'abdomen représente la partie du tronc . Les parois de l'abdomen sont ostéo-musculaires et aponévrotiques. 1. . Ainsi, les viscères abdominaux les plus hauts situés (rate, foie,.

16 août 2017 . Section 4 ABDOMEN Anatomie de surface Paroi du corps Cavité péritonéale Viscères (intestin) Viscères (organes accessoires) Vascularisation viscérale Innervation Reins et glandes surrénales .. Noyaux des nerfs crâniens dans le tronc cérébral (suite) .. Topographie de la muqueuse olfactive (en bleu).

Livre : Livre Anatomie Topographique Parois Du Tronc Visceres De L'Abdomen de Claude Maillot, commander et acheter le livre Anatomie Topographique.

23 mai 2017 . Éléments anatomiques. Paroi. Cavité abdominale. Limite inférieure du thorax. Diaphragme . Anatomie topographique. Modèle à quatre . Figure 4.2 L'abdomen contient et protège les viscères abdominaux. Une grande ... L'abdomen est la partie du tronc située sous le thorax (figure 4.21). Ses parois.

atlas d'anatomie humaine t.2 : tronc, viscères, membre inférieur: Amazon.ca: . en abordant chacune d'elles dans l'ordre topographique de dissection: du plan . Paroi thoracique et abdominale: Côtes, cage thoracique; Sternum; Muscles du.

L'anatomie se heurte souvent à une pédagogie descriptive relativement aride, avec . des viscères, organes et régions topographiques de la tête, du cou et du tronc. . enseigne dans les IFMK de Paris à l'EFOM et à l'AP-HP, ainsi qu'à Berck, . du thorax, de l'abdomen, paquets vasculo-nerveux, régions topographiques.

Les nerfs issus et allant à nos viscères abdomino-pelviens sont si nombreux que . à notre cerveau, notre moelle épinière serait grosse comme un tronc d'arbre. . Waligora, Perlemuter. Anatomie. Abdomen et petit bassin. Tome 2. Masson, 1975. . Il y a alors des adhérences entre la vessie et la paroi antérieure de l'utérus.

SOBOTTA J. Atlas d'anatomie humaine, volume II : tronc, viscères et membres . In : Anatomie humaine descriptive, topographique et fonctionnelle, tome II. . Encycl Méd Chir (Paris), Radiodiagnostic-Appareil digestif, 1989, 33-015-A-10.

Anatomie du système suspenseur du péricarde. .. transversum, membrane pleuro-péritonéale, mésoderme para-axial de la paroi du tronc, mésenchyme.

Fort de ce constat, le programme d'anatomie est, de nos jours, conçu dans un souci . L'étude systématique des nerfs, des vaisseaux et des viscères répond aux mêmes .. territoire musculaire des gros troncs nerveux, mettre en évidence les ... Indiquer les reliefs de la paroi abdominale, leur valeur topographique ;

13 oct. 2013 . Paroi antérolatérale la peau-1 En superficie, la paroi abdominale se subdivise en . Action : soutien et contention des viscères abdominaux mécanisme de la toux et . Paroi antérolatérale Muscle Grand Droit • Action: flexion du tronc Muscle .. Paroi antérolatérale Bibliographie • Anatomie topographique,.

VETE1342 Anatomie comparée des animaux domestiques - Université catholique de Louvain .. La glande parotide est écartée dorsalement pour aborder la paroi de ... face ventro-latérale du thorax, au bord ventral du m. cutané du tronc. .. La cavité abdominale du cheval est moins spacieuse que celle des ruminants de.

Précis d'anatomie : thorax, abdomen, bassin. (texte) . Anatomie topographique descriptive et . parois du tronc .. SB : 158 Anatomie (T II) : viscères. W. Kahle.

Paroi thoracique. coupe au niveau de la 3ème vertèbre thoracique. chez l'homme ... Paroi du tronc, coupe frontale . . . Topographie des viscères de l'abdomen.

11 avr. 2007 . Anatomie fonctionnelle - Agnès Servant-Laval .. L'approche topographique du programme (ensemble du système .. entre les structures osseuses et les viscères, établissant une . et des ligaments de suspension aux parois ostéo-musculaires...)] .. tous les muscles principaux du tronc et des ceintures.

zoologiques. Des précisions d'ordre anatomique et topographique mériteraient d'être .. Tous les viscères digestifs ont été retirés, seul le foie . Figures 61 à 63 : Coupes transversale n°11 de l'abdomen d'Eulemur fulvus passant par la 11ème vertèbre .. PVDs : Epaisseur télésystolique de la paroi libre du ventricule droit,.

Partie I : Les organes - Chapitre 8 : Péritoine-Paroi abdominale - Page 1/19 . de la cavité abdomino-pelvienne (feuillet pariétal) et les viscères qu'elle contient . Source : Gray's Anatomie pour les étudiants, Richard L. Drake (traduit de Drake, Vogl, Mitchell, Gray's Anatomy ... d'iode passant par T11-T12 (origine du tronc.

ANATOMIE DE L'ABDOMEN RAPPELS ANATOMIQUES. . péritoine est une membrane séreuse continue qui tapisse l'abdomen, le pelvis et les viscères, . des organes) ; le péritoine pariétal (qui tapisse la face interne des parois de l'abdomen). . 11 Muscle transverse Le + profond des abdominaux Stabilisateur du tronc

16 déc. 2003 . La paroi stomacale est épaisse, ce qui permet de facilement la suturer. . et à la face viscérale de l'estomac; le tronc vagal ventral se distribue à la petite courbure, à la . et au foie, en partie dorsale de la moitié gauche de l'abdomen. . La topographie et les rapports de l'estomac limitent les possibilités de.

L'anatomie se heurte souvent à une pédagogie descriptive relativement aride, avec une . pour l'étude des viscères, organes et régions topographiques de la tête, du cou et du tronc. . VI — Organes, viscères et régions de l'abdomen. . ainsi que la relaxation, dans les IFMK de l'EFOM, Berck, Casablanca et à Paris XIII.

Chez la femme , la cavité abdominale est reportée plus en avant, à cause de la plus . Il se place entre les parois et les viscères; l'épiploon cependant reste . de là , l'inclinaison instinctive du tronc en avant dans l'expulsion laborieuse des.

LIVRE - Anatomie descriptive du tronc : la référence en anatomie descriptive du . référence en anatomie humaines descriptive, topographique et fonctionnelle. . 3- Muscles de la paroi antéro-latérale de l'abdomen . VISCERES DU TRONC.

Dans les conditions normales, la cavité abdominale est une cavité virtuelle, les viscères étant accolés les uns aux autres. Ceci et les innombrables variations.

ANATOMIE PHYSIOLOGIE DE L'APPAREIL DIGESTIF ... Il va être relié à la paroi abdominale postérieure par une lame péritonéale dans .. Elle naît du tronc coeliaque, elle va cheminer en direction du hile du foie, se sépare en 2 .. Les viscères digestifs reçoivent les vaisseaux venant de l'aorte abdominale, ceux ci vont.

Conclusion : Dans les cancers digestifs, le scanner abdominal est un . et/ou gazeux ainsi que des atteintes infiltrantes de l'abdomen et de ses parois. . fluides et de dissémination des atteintes infiltrantes dans les différents espaces du tronc. . Il s'agit ici de reprendre l'anatomie du péritoine de manière didactique pour en.

. texte imprimé Anatomie topographique / Claude Maillot . texte imprimé Anatomie topographique, parois du tronc, viscères de l'abdomen / Claude Maillot.

Anatomie topographique - Parois du tronc, viscères de l'abdomen - Médecine -

Noté 0.0/5 Anatomie topographique.. Parois du tronc, viscères de l'abdomen, Ellipses Marketing, 9782729894344. Amazon.fr ✓ : livraison en 1 jour ouvré sur.

A droite, la cavité abdominale s'élève un peu plus qu'à gauche. . qu'aucun viscère, la vessie exceptée, ne repose entre les parois antérieure et latérales . Les artères des viscères abdominaux émanent du tronc de l'artère aorte, ou de celui.

Le canal inguinal passe au travers des muscles de la paroi de l'abdomen. .. Au niveau du tronc cœliaque on voit : En arrière : l'aorte en arrière. ... L'anatomie topographique: étude des régions du corps humain, de l'.. Les viscères repoussent le péritoine de la paroi postérieure pour entrer virtuellement dans la CP.

Les limites de la région antérolatérale de la paroi abdominale sont en haut, le rebord . reste limité au pli de l'aîne, par suite de cette disposition anatomique. . du tronc de la fémorale, quelquefois de la honteuse externe, et ne mérite pas de .. la cavité abdominale suivent le mouvement des viscères, c'est-à-dire qu'elles.

UNITE D'HISTOLOGIE , ANATOMIE PATHOLOGIQUE ... 1 : Coupe transversale de la paroi abdominale d'un bovin au niveau de la 3ème vertèbre lombaire . 5 : Topographie des viscères de la vache, vue par le côté gauche .. peau, le muscle cutané du tronc, la tunique abdominale, le muscle oblique externe, le muscle.

La paroi abdominale se caractérise par une charpente osseuse raréfiée et u. . Phénomène de dérivation, à la surface du tronc, d'une partie de l'écoulement sanguin . Dans le chapitre « Anatomie et histologie » : [...] . 1) la partie droite des viscères abdominaux, auxquels le relie d'une part des vaisseaux (veine porte et.

Anatomie régionale et topographique : . . Abdomen. ▫ Petit bassin. . On parle d'extension (= flexion dorsale, le tronc va vers l'arrière) et de flexion (= flexion.

